IRINA RJABCEVA, RADIOLOĢE DIAGNOSTE

Sirds magnētiskās rezonanses izmeklējums labākai audu vizualizācijai

SIA *Vizuālā diagnostika* magnētiskās rezonanses kabinetā pieejams magnētiskās rezonanses izmeklējums sirdij – droša, neinvazīva metode, kas ļauj novērtēt orgānus un audus. Vārds *neinvazīva* nozīmē to, ka nav nepieciešama ķirurģiska vai instrumentāla iejaukšanās organismā.

Magnētiskās rezonanses (MR) izmeklējumā izmanto radioviļņus, magnētisko lauku un datoru, lai izveidotu orgānu un audu attēlus. Atšķirībā no citām izmeklēšanas metodēm MR neizmanto jonizējošo starojumu. Sirds MR rada gan statiskus, gan kustīgus (reālā laikā) sirds un lielo asinsvadu attēlus. Magnētiskās rezonanses izmeklējums ļauj bez radioaktīvā starojuma iegūt multifunkcionālus sirds attēlus, kuri speciālistam palīdz novērtēt sirds struktūras un funkciju. Šis

IRINA RJABCEVA

- SIA *Vizuālā diagnostika* radioloģe diagnoste
- Izmeklējums pieejams SIA *Vizuālā diagnostika* magnētiskās rezonanses kabinetā Rīgā, Grebenščikova ielā 1, *VC4 Diagnostikas centra* telpās.
- Informācija par izmeklējumu un pieraksts: tālr. 67798022, 26300311 mr.dc@vc4.lv

izmeklējums ļauj izvērtēt sirds muskuļa un vārstuļu struktūru, anatomiju un to funkcionalitāti.

MR priekšrocības

- Nav rentgena starojuma
- Multiplanāri attēli
- Multifunkcionāla
- Labāks audu novērtējums

Sirds magnētiskās rezonanses izmeklējumu veic:

- sirds un lielo asinsvadu anatomijas izvērtēšanai;
- abu kambaru funkciju, tilpumu, izsviedes frakcijas noteikšanai;
- sirds sieniņas kustību, miokarda masas noteikšanai;
- vārstuļu funkcijas novērtēšanai;
- plūsmas kvantifikācijai cauri vārstuļiem;
- sirds muskuļa jeb miokarda apasiņošanas un dzīvotspējas noteikšanai pēc pārciesta miokarda infarkta vai nozīmīgu vainagartēriju sašaurinājumu (stenožu) gadījumā pirms revaskularizācijas (procedūras, ko veic nepieciešamā asins daudzuma cirkulācijas atjaunošanai);
- pēc pārciesta miokarda infarkta – rētas plašuma noteikšanai;
- papildstruktūru diagnostikai;
- miokardītu, sarkoidozes, amiloidozes, hipertrofiskās kardiomiopātijas, dilatācijas kardiomiopātijas, sekundāras miokarda hipertrofijas (arteriālas hipertensijas gadījumā), vaskulītu diagnostikai;
- iedzimtu sirdskaišu diagnostikai un kontrolei pēcoperācijas periodā;
- sportistiem ar izmaiņām ehokardiogrāfijas izmeklējumā, lai noteiktu, vai var turpināt nodarboties ar sportu.

Izmeklējumu neveic artēriju lūmena un stenožu (sašaurinājumu) vizualizācijai un izvērtēšanai. Šajā gadījumā informatīvāka metode ir datortomogrāfija vai pacientiem ar augstu koronārās sirds slimības (KSS) risku – konvencionālā (invazīvā) koronarogrāfija.

MR izmeklējuma laikā jums būs jāguļ uz šaura galda, kas iebrauks skenerī. Jūs būsiet tādā kā tunelī, taču operators jūs redzēs monitorā blakus istabā. Izmeklējuma laikā būs liels troksnis, tāpēc jums tiks uzliktas austiņas. Sirds apvidū jums tiks uzlīmēti elektrodi sirdsdarbības novērošanai un elektrokardiogrammas pierakstīšanai, kas nepieciešama skaidru attēlu iegūšanai un sirds funkcionālo rādītāju aprēķināšanai.

Pirms izmeklējuma veikšanas pacientam ieteicams neēst 4 stundas. Ir atļauts lietot nozīmētos medikamentus. Pacienta sirds ritmam ir jābūt kontrolētam un stabilam, pretējā gadījumā – neregulārs sirds ritms pagarina izmeklējuma laiku. Izmeklējuma ilgums ir no 60 līdz 90 minūtēm, un pirms tā tiks ievietots intravenozs katetrs, kā arī izmeklējuma laikā pacientam ir jāspēj aizturēt elpu vairākas reizes pēc kārtas uz 10–30 sekundēm. Bērniem, kas nespēj aizturēt elpu, nepieciešama sedācija.

Izmeklējumu nedrīkst veikt pacientiem, kam ir implantēts elektrokardiostimulators vai kāds cits metālisks implants, kurš nav savienojams ar MR izmeklējumu. Jebkuri implanti – gan savienojami, gan nesavienojami ar MR izmeklējumu – rada attēlu artefaktus vai reti, bet var uzkarst. Ja pacientam ir implantēts ar MR izmeklējumu nesavienojams implants, tad izmeklējumu veikt ir aizliegts. Uz izmeklējumu obligāti ir jāņem līdzi implantētās ierīces pase. Izmeklējumu nevar veikt arī pacientiem, kam ir alerģija pret intravenozo kontrastvielu (gadolīniju) vai ir izteikti nieru darbības traucējumi.

MR izmeklējums ļauj iegūt sirds attēlus bez radioaktīvā starojuma

Kardiovaskulārā sistēma MR izmeklējumā

Trombs kreisā kambara galotnē

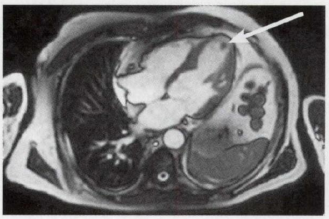

Miokarda infarkta rēta

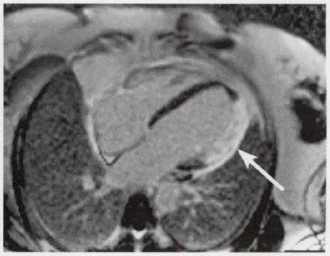
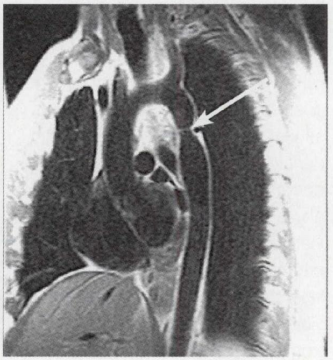
Aortas sašaurinājums (koarktācija)